

# Глава 56

## Хирургические методы лечения во время беременности

### 56.1. КОРРЕКЦИЯ ИСТМИКО-ЦЕРВИКАЛЬНОЙ НЕДОСТАТОЧНОСТИ

Истмико-цервикальная недостаточность (несостоятельность), ИЦН — бессимптомное укорочение шейки матки и расширение внутреннего зева, приводящее к возможному пролабированию плодного пузыря во влагалище.

#### ЭПИДЕМИОЛОГИЯ

ИЦН занимает значительное место в структуре причин поздних выкидышей и преждевременных родов. Частота ИЦН в популяции составляет 9%, при невынашивании беременности — от 15 до 42%.

#### КОД ПО МКБ-10

O34.3 Истмико-цервикальная недостаточность, требующая предоставления медицинской помощи матери

#### КЛАССИФИКАЦИЯ

Врожденная ИЦН (пороки развития матки, генитальный инфантилизм).

Приобретенная ИЦН:

- функциональная ИЦН: эндокринные дисфункции — гиперандрогения, гипофункция яичников;
- органическая ИЦН (посттравматическая) — вследствие травматичных родов, сопровождающихся глубокими разрывами шейки матки, лечебно-диагностических манипуляций на шейке матки; операций.

#### ДИАГНОСТИКА

Диагностика ИЦН во время беременности:

- анамнестические данные (самопроизвольные выкидыши в анамнезе, особенно во II триместре, и преждевременные роды);
- при влагалищном исследовании укорочение, размягчение шейки матки, низкое расположение предлежащей части плода; влагалищное исследование следует проводить бережно, без оценки проходимости цервикального канала и внутреннего зева;

- ультразвуковой мониторинг состояния шейки матки проводят, начиная с I триместра беременности: оценивают длину шейки матки, размеры внутреннего зева и цервикального канала.

Ультрасонографические критерии ИЦН:

- длина шейки матки 3 см является критической у перво- и повторнобеременных при сроках беременности до 20 нед, длина шейки матки 2–2,5 см — абсолютный критерий ИЦН;
- ширина цервикального канала 0,9 мм и более при сроках гестации до 21 нед.

Степень выраженности ИЦН определяют по балльной шкале, представленной в табл. 56.1.

**Таблица 56.1.** Балльная шкала оценки истмико-цервикальной недостаточности

Признаки	Оценка в баллах		
	0	1	2
Расположение шейки матки	Резко кзади	Кзади	Центрально
Расположение предлежащей части плода	Над входом в малый таз	Прижата ко входу в малый таз	Малым сегментом во входе в малый таз
Длина шейки матки по УЗИ (трансвагинальное)	До 3 см	3–2 см	2 см и менее
Внутренний зев по УЗИ (трансвагинальное)	Сомкнут	Менее 0,9 см	0,9 см и более
Гиперандрогения во время беременности	Нет	–	Выявлена
Поздний самопроизвольный выкидыш, ИЦН в анамнезе	Нет	Один	Два и более, ИЦН в анамнезе

## ЭТИОЛОГИЯ

Причины ИЦН:

- репродуктивные потери и ИЦН в анамнезе;
- воспалительные заболевания половой сферы (ИППП, условно-патогенная флора);
- дисфункция яичников;
- миома матки;
- аномалии строения матки;
- патологические состояния шейки матки (рубцовая деформация, эктопия, состояние после реконструктивного лечения заболеваний шейки матки).

## ЛЕЧЕНИЕ

ИЦН корректируют введением акушерского pessaria и за счет наложения швов на шейку матки (цервикальный или трансабдоминальный серкляж) или совместного их использования.

Показания, противопоказания, условия коррекции ИЦН при наложении швов и акушерского pessaria существенно не отличаются, за исключением сроков их использования. Акушерский pessarium устанавливают с 14–16 до 32–33 нед, наложение швов целесообразно с 14–16 до 22 нед. Показания, противопоказания, условия для введения акушерского pessaria и серкляжа не отличаются.

Показания к коррекции ИЦН:

- признаки ИЦН по данным влагалищного исследования;
- эхо-признаки ИЦН по данным трансвагинальной сонографии;
- 5–6 баллов и более по шкале оценки ИЦН;
- измененные психоадаптивные реакции в отношении завершения беременности.

Самопроизвольные выкидыши, многоплодная беременность, преждевременные роды, рубцовая деформация шейки матки в анамнезе усугубляют необходимость коррекции ИЦН.

Совместное использование цервикального серкляжа и акушерского пессария целесообразно при низком расположении головки для профилактики несостоятельности шва при хирургической коррекции.

Противопоказания к коррекции ИЦН:

- заболевания, служащие противопоказанием к пролонгированию беременности;
- врожденные пороки развития плода, не поддающиеся коррекции;
- острые воспалительные заболевания органов малого таза — III–IV степень чистоты влагалищного содержимого;
- кровотечение на момент выявления ИЦН, обусловленное ретрохориальной гематомой, предлежанием плаценты<sup>1</sup>;
- повышенный тонус матки, не поддающийся лечению;
- признаки хориоамнионита и/или вульвовагинита.

Условия для коррекции ИЦН:

- срок беременности для цервикального акушерского пессария — с 14–16 до 32–33 недель, серкляжа — от 14–16 до 22 недель;
- целый плодный пузырь;
- отсутствие выраженного пролабирования плодного пузыря во влагалище.

Подготовка к операции:

- микробиологическое исследование отделяемого влагалища и цервикального канала;
- токолитическая терапия по показаниям;
- антибактериальная терапия по показаниям с учетом чувствительности флоры к антибиотикам.

## Наложение швов на шейку матки

### Цервикальный серкляж

Цервикальный серкляж проводят под внутривенной или спинальной анестезией. В настоящее время наиболее часто используют следующие методы.

Зашивание матки круговым кетгутным швом (по MacDonalD). На границе перехода слизистой оболочки переднего свода влагалища на шейку матки накладывают кетгутный шов из прочного материала (лавсан, шелк, хромированный кетгут, мерсиленовая лента) с проведением иглы глубоко через ткани, концы нитей завязывают узлом в переднем своде влагалища. Оставляют длинные концы лигатуры, чтобы их было легко обнаружить перед родами и без труда удалить.

П-образные швы на шейку матки (по А.И. Любимовой и Н.М. Мамедалиевой). На границе перехода слизистой оболочки переднего свода влагалища, отступив 0,5 см от средней линии справа, шейку матки прокалывают иглой с лавсановой нитью через всю толщу, произведя выкол в задней части свода влагалища. Конец нити переводят в левую латеральную часть свода влагалища, иглой прокалывают слизистую оболочку и часть толщи шейки матки, делая выкол на 0,5 см слева от средней линии. Конец второй лавсановой нити переводят в правую латеральную часть свода влагалища, затем прокалывают слизистую оболочку и часть толщи матки в передней части свода влагалища. На 2–3 часа оставляют тампон во влагалище.

Считается неэффективным наложение швов при короткой шейке матки всем беременным, кроме женщин из группы высокого риска преждевременных родов (ПР) (А-1b).

<sup>1</sup> Кровотечение в анамнезе, обусловленное ретрохориальной гематомой, и/или миграцией хориона, не является противопоказанием к коррекции ИЦН.

Однако при длине шейки матки 15 мм и менее при дополнительном интравагинальном введении прогестерона частота ПР уменьшается (А-1b).

**Н.В.** При беременности двойней наложение швов на укороченную шейку матки, наоборот, повышает риск ПР и перинатальной смертности (более чем в 2 раза) (В-3а).

Вместе с тем описывается положительный опыт наложения П-образных и циркулярных швов, которые способствуют пролонгированию беременности до рождения жизнеспособных детей ( $\geq 33$ –34 недель беременности) при многоплодной беременности.

После наложения серкляжа длина шейки матки обычно увеличивается. Однако, если длина остается менее 25 мм, а ее длина над швом менее 10 мм, это свидетельствует о сохранении высокого риска и является прогностическим фактором ПР.

Ранние (24,1%) и поздние (18,6%) осложнения после операции наложения швов на шейку матки представлены в основном инфекциями мочевыводящих путей (20,1%), тяжелыми кровотечениями (4%), выделениями из влагалища (12,4%) из-за аэробно-анаэробной инфекции и выкидышами (6,5%).

#### **Трансабдоминальный серкляж**

В исключительных случаях при выраженных анатомических дефектах шейки матки возможен трансабдоминальный серкляж лапароскопическим методом или лапаротомия. Трансабдоминальный серкляж проводят при планировании беременности. Швы на шейке матки после трансабдоминального серкляжа — показание к КС при развитии родовой деятельности, преждевременном разрыве плодных оболочек или других осложнений беременности.

Осложнения коррекции ИЦН:

- самопроизвольное прерывание беременности;
- кровотечение;
- разрыв амниотических оболочек;
- некроз, прорезывание ткани шейки матки нитями;
- образование пролежней, свищей;
- круговой отрыв шейки матки (при начале родовой деятельности и наличии швов).

Недостатки хирургической коррекции ИЦН:

- инвазивность метода;
- необходимость анестезиологического пособия;
- осложнения, связанные с методом (повреждение плодного пузыря, индукция родовой деятельности);
- опасность наложения швов в сроки больше 24–25 недель из-за риска осложнений;
- риск повреждения шейки матки при начале родовой деятельности.

Особенности ведения беременных после коррекции ИЦН:

- вставать и ходить разрешают сразу после операции;
- влагалище и шейку матки обрабатывают одним из указанных растворов: 3% раствором пероксида водорода, бензилдиметил-миристоиламинопропил аммония хлорида моногидратом, хлоргексидином (в первые 3–5 суток);
- с лечебно-профилактической целью назначают следующие лекарственные средства (по показаниям):
  - ✦  $\beta$ -адреномиметики: гексопреналин по 10 мкг в 10 мл изотонического раствора натрия хлорида или антагонисты кальция (нифедипин);
  - ✦ антибиотики при высоком риске инфекционных осложнений с учетом данных микробиологического исследования отделяемого влагалища и чувствительности к ним;
  - ✦ в амбулаторных условиях санацию влагалища проводят каждые 2 недели.

### Акушерские пессарии

В настоящее время для профилактики ИЦН используют различные виды акушерских пессариев. Наибольшую распространенность получили акушерский разгружающий пессарий «Юнона» и акушерский пессарий «Доктор Арабин».

Преимущества акушерских пессариев:

- простота и безопасность метода, возможность применения как в условиях стационара, так и амбулаторно;
- применение в сроках гестации более 22–25 недель, когда наложение швов на шейку сопряжено с возможными осложнениями;
- экономическая эффективность применения акушерского пессария (возможность введения в амбулаторных условиях);
- не требует анестезиологического пособия.

Механизм действия акушерского пессария «Доктор Арабин»:

- замыкание шейки матки стенками центрального отверстия пессария;
- формирование укороченной и частично открытой шейки;
- уменьшение нагрузки на несостоятельную шейку вследствие перераспределения давления предлежащей части;
- физиологическая сакрализация шейки матки благодаря ее фиксации в смещенном кзади центральном отверстии пессария и тем самым частичная передача внутриматочного давления на переднюю стенку матки;
- сохранение слизистой пробки, снижение половой активности позволяет уменьшить вероятность инфицирования;
- защита нижнего полюса плодного пузыря благодаря совокупности действующих компонентов;
- улучшение психоэмоционального состояния пациентки (как правило, нет необходимости в госпитализации).

#### Методика введения разгружающего акушерского пессария «Юнона»

Размеры подбирают в зависимости от размеров влагалища, диаметра шейки, родов в анамнезе.

Перед введением пессария пациентка опорожняет мочевой пузырь. Пессарий обрабатывают глицерином, располагают вертикально. Широкое основание располагают у входа во влагалище. Первым вводят нижний полюс широкого основания, затем, надавливая на заднюю стенку влагалища, вводят верхнее полукольцо широкого основания. После полного введения пессарий располагается во влагалище широким основанием в заднем своде; малое основание находится под лонным сочленением. Шейка располагается в центральном отверстии пессария.

#### Методика введения акушерского пессария «Доктор Арабин»

Размеры подбирают в зависимости от паритета, одноплодной или многоплодной беременности, степени расширения внутреннего зева и цервикального канала.

Пессарий обрабатывают антибактериальной жидкостью или гелем, которые обеспечивают смазку и облегчают установку. Затем пессарий сжимают между большим и остальными пальцами и куполом вверх вводят продольно во влагалище. Во влагалище пессарий расправляется так, что его внутреннее кольцо оказывается направлено вверх к шейке. Проксимальную часть купола пессария тщательно прижимают к области крестца.

После введения проводят клиническое и/или эхографическое обследование пациентки, чтобы убедиться в том, что шейка матки полностью находится в проксимальном внутреннем кольце.

Обычно пессарий удаляют в 37 недель беременности. Перед удалением необходимо убедиться, что шейка матки вытолкнута обратно из внутреннего кольца купола пессария. Если есть признаки отека шейки, женщину следует проинформировать, что удаление может быть болезненным.

Техника извлечения пессария обратна введению. После извлечения пессария влагалище saniруют.

Показания к снятию швов и извлечению акушерских пессариев:

- срок гестации 37 недель;
- необходимость экстренного родоразрешения;
- излитие околоплодных вод;
- развитие родовой деятельности;
- хориоамнионит.

## **ПРОФИЛАКТИКА**

При угрозе прерывания беременности, особенно при привычном невынашивании, необходимо наблюдение врача за состоянием шейки матки с использованием трансвагинальной эхографии. Необходимо соблюдать лечебно-охранительный режим.

Первичная профилактика включает ограничение повторных внутриматочных манипуляций (диагностическое выскабливание матки или кюретаж полости матки во время медицинского аборта) (С-4); информирование общественности о повышенном риске преждевременного рождения детей, зачатых с помощью вспомогательных репродуктивных технологий и ограничение количества переносимых эмбрионов в зависимости от возраста пациентки и прогноза (В-3а).

## **ПРОГНОЗ**

Эффективность хирургического лечения ИЦН составляет 39–80% при одноплодной беременности. Не выявлено статистически значимых различий в перинатальной смертности (8,4 против 10,7%) и заболеваемости новорожденных (9,6 против 10,2%), несмотря на снижение преждевременных родов.

В публикации ВОЗ на основе метаанализа Кокрановского обзора отмечается, что плановый серкляж по сравнению с отсутствием серкляжа или с постельным режимом не сопровождался общим уменьшением частоты невынашивания на всех сроках (менее 24 недель гестации), а также преждевременных родов в сроке менее 28 недель при укороченной по данным УЗИ шейке матки. Подчеркивается, что лечебные учреждения должны рассматривать возможность применения этого лечебного воздействия в индивидуальном порядке.

Нет никаких доказательств того, что серкляж эффективен при многоплодной беременности для предотвращения преждевременных родов и снижения перинатальной смертности или заболеваемости новорожденных (наложение серкляжа при двойне не рекомендуется).

Использование акушерских пессариев позволяет снизить частоту преждевременных родов и неблагоприятных перинатальных исходов в 4–5 раз, и их эффективность достигает 61–94%, что подтверждается данными доказательной медицины (уровень А).

## **СПИСОК РЕКОМЕНДУЕМОЙ ЛИТЕРАТУРЫ**

1. Арабин Б., Альфиревиц Ц. Акушерские пессарии для предотвращения преждевременных родов: прошлое, настоящее и будущее // Акушество и гинекология, новости, мнения, обучения. — № 1. — 2014. — С. 30–42.

2. Баскаков П.Н., Торсуев А.Н., Тархан М.О., Татаринов Л.А. Коррекция истмикоцервикальной недостаточности акушерским разгружающим пессарием // Охрана материнства и детства. — № 1. — 2013. — С. 49–52.

3. Шалина Р.И., Плеханова Е.Р. Комплексная терапия беременных с угрозой преждевременных родов // Вопросы гинекологии, акушерства и перинатологии. — № 1. — Т. 6. — 2007. — С. 33–41.

4. ACOG Practice Bulletin No.142: Cerclage for the management of cervical insufficiency // Obstet Gynecol, 2014.

5. Berghella V., Keeler S.M., To M.S., Althuisius S.M., Rust O.A. Effectiveness of cerclage according to severity of cervical length shortening: a meta-analysis // *Ultrasound Obstet Gynecol.* — Vol 35. — Issue 4. — 2010. — P. 468–473.

6. Hoffman B., Schorge J., Schaffer J. et al. *Williams Gynecology.* — 2nd ed. — 2012. — P. 1401.

7. Owen J., Mancuso M. Cervical cerclage for the prevention of preterm birth // *Obstet. Gynecol. Clin. N. Am.* — 2012. — N 39. — P. 25–33.

8. Ting Y.H., Lao T.T., Wa Law L. et al. Arabin cerclage pessary in the management of cervical insufficiency // *J. Matern. Fetal. Neonatal. Med.* — Vol. 25. — 2012. — P. 2693–2695.

9. Alfirevic Z., Stampalija T., Roberts D., Jorgensen A.L. Cervical stitch (cerclage) for preventing preterm birth in singleton pregnancy // *Cochrane Database Syst Rev.* — 2012, Apr. — Vol. 18. — N 4 :CD008991.

10. Huy N.V.Q. Цервикальный шов (серкляж) для предупреждения невынашивания у женщины: Комментарий БРЗ (последняя редакция: 1 сентября 2007 г.). Библиотека репродуктивного здоровья ВОЗ; Женева: Всемирная организация здравоохранения.

11. Rafael T.J., Berghella V. Alfirevic Z. Cervical stitch (cerclage) for preventing preterm birth in multiple pregnancy, 2014 // *The Cochrane database of systematic reviews* 9: CD009166.

10. Goya M., Pratcorona L., Merced C. et al. on behalf of the Pesario Cervical para Evitar Prematuridad (PECEP) Trial Group. Cervical pessary in pregnant women with a short cervix (PECEP): an open-label randomised controlled trial // *Lancet.* — 2012. — Vol. 379. — P. 1800–1806.

11. Abdel-Aleem H., Shaaban O.M., Abdel-Aleem M.A. Using a cervical pessary to prevent preterm birth. Published on-line: May 31, 2013. <http://summaries.cochrane.org>

## 56.2. НАРУЖНО-ВНУТРЕННИЙ ПОВОРОТ ПЛОДА

Акушерский поворот (*versio obstetrica*) направлен на изменение неправильного положения плода на продольное. При тазовом предлежании поворот производят на головку. В настоящее время акушерский поворот производят крайне редко в связи с малой эффективностью (плод часто возвращается в первоначальное положение) и риском осложнений.

При *наружном* акушерском повороте используют только наружные приемы через брюшную стенку без какого-либо воздействия со стороны влагалища.

*Наружно-внутренний* поворот плода предполагает действие двух рук, из которых одну вводят в полость матки, вторая способствует повороту снаружи. В большинстве случаев производят поворот на ножку плода. У многорожавших при перерастянутой матке косое и поперечное положение плода иногда легче перевести в тазовое предлежание.

Варианты классического акушерского поворота:

- поворот на ножку;
- поворот на ножки;
- поворот на ягодицы;
- поворот на головку.

### Наружный акушерский поворот

Было рекомендовано осуществлять наружный акушерский поворот сначала в 34–36 недель. Эффективность поворота невелика, после него плод часто вновь возвращается в тазовое предлежание.

В связи с внедрением в практику УЗИ и β-адреномиметиков возродился интерес к наружному акушерскому повороту на головку. УЗИ дает возможность проследить за перемещением плода, а введение β-адреномиметиков способствует расслаблению миометрия.

## ПОКАЗАНИЯ К ПРИМЕНЕНИЮ

Акушерский поворот плода производят при неправильном положении плода: поперечном или косом. При тазовом предлежании поворот производят на головку.

Неправильные положения плода встречаются с частотой 0,2–0,4%. Тазовое предлежание наблюдают в 3–5% беременностей.

О положении плода можно говорить с 22 недели беременности, особенно в случае угрожающих преждевременных родов.

Неправильное положение может быть временным, особенно при косом положении плода и у повторнородящих женщин. С началом родовой деятельности положение ребенка может самопроизвольно исправиться. Именно поэтому более правильно говорить о неправильном положении при развитии родовой деятельности.

Причины, приводящие к неправильному положению плода, разнообразны. Основное значение имеют следующие факторы:

- снижение тонуса миометрия, дряблость передней брюшной стенки, что особенно характерно для многорожавших женщин;
- аномалии развития и опухоли матки;
- аномалии развития плода (опухоли шеи, крестцово-копчиковые тератомы, гидроцефалия);
- чрезмерная или резко ограниченная подвижность плода;
- многоводие или маловодие;
- предлежание плаценты;
- аномалии костей таза (сужение размеров, особенности строения, пороки развития, опухоли, травматические повреждения);
- многоплодная беременность.

## ДИАГНОСТИКА НЕПРАВИЛЬНОГО ПОЛОЖЕНИЯ ПЛОДА

Поперечное и косое положение плода в большинстве случаев диагностируют без особых трудностей.

Предварительный диагноз неправильного положения плода устанавливают в сроке беременности 30 нед, окончательный — в 37–38 недель.

Признаки неправильного положения плода:

- форма матки вытянута в поперечном направлении;
- увеличение окружности живота при относительно небольшой высоте стояния дна матки;
- при использовании приемов Леопольда в дне матки отсутствует какая-либо крупная часть плода, которую обнаруживают в боковых отделах матки;
- сердцебиение плода лучше всего прослушивается в области пупка;
- позицию плода определяют по головке: при первой позиции головка определяется слева, при второй — справа;
- вид плода определяют по спинке: спинка обращена вперед — передний вид, спинка назад — задний.

Влагалищное исследование, сделанное во время беременности или в начале родов при целом плодном пузыре, подтверждает отсутствие предлежащей части. После излития околоплодных вод при достаточном раскрытии шейки матки (4–5 см) можно определить плечо, лопатку, остистые отростки позвонков, паховую складку.

УЗИ — наиболее информативный метод диагностики, который позволяет определить не только неправильное положение, но и предполагаемую массу тела плода, положение головки, локализацию плаценты, количество околоплодных вод, обвитие пуповиной, аномалии развития плода, матки, ее опухоли.



## ТЕЧЕНИЕ И ТАКТИКА ВЕДЕНИЯ БЕРЕМЕННОСТИ

Беременность при неправильном положении плода проходит без особых отклонений от нормы. Повышается риск ПИОВ, особенно в III триместре.

Наибольший риск представляют роды в поперечном положении, которые являются патологическими. Спонтанное родоразрешение через естественные родовые пути жизнеспособным плодом в этом случае невозможно. Если роды начинаются дома или за роженицей нет достаточного наблюдения, то осложнения могут начаться уже в первом периоде. При поперечном положении плода нет деления околоплодных вод на передние и задние, поэтому часто наблюдают несвоевременное излитие околоплодных вод. Это осложнение может сопровождаться выпадением петель пуповины или ручки плода. Лишенная околоплодных вод матка плотно облегает плод, формируется запущенное поперечное положение плода.

Единственный способ родоразрешения при поперечном положении плода вне зависимости от срока беременности — операция КС.

## ИСПРАВЛЕНИЕ НЕПРАВИЛЬНОГО ПОЛОЖЕНИЯ ПЛОДА

При диагностике неправильного положения плода после 30 нед первоначально возможно назначение корригирующей гимнастики (доказательной базы нет). Противопоказания к выполнению гимнастических упражнений: угроза преждевременных родов, предлежание плаценты, низкое прикрепление плаценты, анатомически узкий таз II–III степени и другие состояния.

Рекомендуют положение на стороне, противоположной позиции плода, коленно-локтевое положение по 15 минут 2–3 раза в сутки. Методы физических упражнений были предложены И.И. Грищенко, А.Е. Шулешовой и И.Ф. Диканем.

Исправление неправильного положения плода путем наружного акушерского поворота возможно с 32 недели беременности, и его следует выполнять только в условиях акушерского стационара, так как в случае возникновения осложнений показано экстренное абдоминальное родоразрешение.

В большинстве случаев при выжидательной тактике ведения беременности плоды, которые имели неправильное положение, располагаются продольно к началу родов. Только менее 20% плодов, которые располагались поперечно до 37 недели беременности, остаются в таком положении к началу родов. Таким образом, ожидание срока родов уменьшает число ненужных попыток наружного поворота.

В случае сохранения косоугольного или поперечного положения плода к моменту родов может быть проведена попытка наружного поворота плода на головку при доношенной беременности или с началом родовой деятельности. После успешного исправления положения плода возможна индукция родов. Наружный поворот плода на головку в случае доношенной беременности приводит к увеличению числа физиологических родов в головном предлежании. После успешного наружного поворота на головку реже встречаются обратные спонтанные повороты.

Перед операцией беременной объясняют цель и сущность манипуляции и оформляют информированное согласие на ее выполнение.

Условия проведения наружного акушерского поворота:

- удовлетворительное состояние беременной и плода, отсутствие аномалий развития;
- один плод;
- предполагаемая масса тела плода менее 3700 г;
- нормальный тонус матки;
- нормальное расположение плаценты;
- достаточная подвижность плода в матке;
- достаточное количество околоплодных вод, целый плодный пузырь;
- нормальные размеры таза;

- опытный квалифицированный специалист, который владеет техникой поворота;
- возможность ультразвуковой оценки положения и состояния плода до и после поворота;
- готовность операционной для предоставления экстренной помощи в случае возникновения осложнений.

При возникновении трудностей при повороте операцию следует прекратить.

Противопоказания к наружному акушерскому повороту:

- отягощенный акушерско-гинекологический анамнез (привычное невынашивание, перинатальные потери, бесплодие в анамнезе и т.п.);
- экстрагенитальные заболевания (артериальная гипертензия, тяжелые сердечно-сосудистые заболевания, заболевания почек и т.п.);
- многоплодная беременность;
- излитие околоплодных вод;
- аномалии расположения плаценты;
- крупный плод, обвитие пуповиной шеи и туловища плода;
- дистресс плода;
- осложнения беременности (преэклампсия, угроза преждевременных родов, многоводие, маловодие, кровотечение, отслойка плаценты, гипоксия плода);
- изменения родовых путей (сужение таза и экзостозы, опухоли и рубцовые деформации шейки матки и влагалища);
- рубец на матке;
- миома матки больших размеров, множественная, с низкой локализацией узлов, опухоли придатков.

### **ТЕХНИКА НАРУЖНОГО АКУШЕРСКОГО ПОВОРОТА**

Перед операцией обязательно УЗИ, при котором оценивают состояние плода, его размеры, расположение плаценты, пуповины, при необходимости используют доплерометрию, определяют возможные противопоказания.

Также оценивают готовность женского организма к родам.

Подготовка к операции заключается в опорожнении кишечника и мочевого пузыря.

Операцию, особенно у повторнородящих женщин, можно делать без наркоза. За 30 мин до операции можно ввести 1 мл 1% раствора тримеперидина (промедола\*).

За 20 мин до начала поворота на головку при тазовом предлежании плода или неправильным его положением начинают внутривенное капельное введение  $\beta$ -адреномиметиков, которое продолжают во время поворота.

При косых положениях плода нужно уложить роженицу на тот бок, в сторону которого отклонена предлежащая часть. К примеру, при первой позиции женщину укладывают на левый бок. При таком положении дно матки вместе с ягодицами плода отклоняется влево, а головка в противоположную сторону, ко входу в малый таз.

Операцию наружного акушерского поворота проводят под контролем УЗИ и непрерывным кардиотокографическим мониторингом.

Беременную укладывают на жесткую кушетку на спину, ноги слегка согнуты и притянуты к животу.

В момент операции необходимо присутствие анестезиолога и неонатолога в связи с риском развития осложнений и возникновением показаний для экстренной операции КС.

### **Техника поворота на головку при тазовом предлежании плода**

Врач сидит с правой стороны (лицом к лицу беременной) на краю кушетки. Операцию производят двумя руками. Одну руку располагают на тазовом конце, вторую — на головке.

При первой позиции плода тазовый конец отводят влево, при второй позиции — вправо. Планмерно, осторожно и постепенно тазовый конец плода смещают по направлению к спинке, спинку — по направлению к головке, а головку — ко входу в таз.

Ладонью с разведенными пальцами охватывают головку плода, продвигают ее так, чтобы затылок не только прошел над плоскостью входа в малый таз, но и продвинулся несколько дальше от центральной точки лонного сочленения. Такое положение затылка дает возможность головке во время родов встаться в таз матери в согнутом положении. Второй рукой ягодицы переводят на дно матки. Все эти манипуляции следует делать настойчиво, но крайне бережно.

После успешного поворота в 80% наблюдений происходят роды в головном предлежании, у остальных сохраняется тазовое предлежание.

После операции наружного поворота не исключена возможность рецидива, поэтому необходимо закрепить продольное положение плода. С этой целью Архангельский предложил особый бандаж в виде ленты шириной 10 см, который фиксируют на животе беременной на уровне пупка или несколько ниже него; это способствует увеличению вертикального и уменьшению горизонтального диаметра матки. Бандаж не следует снимать в течение 1–2 нед для исключения возможности перехода плода в поперечное положение.

Удержание продольного положения плода после наружного поворота на головку можно произвести при помощи двух валиков, скатанных из простынь, положенных по обеим сторонам плода с последующим бинтованием живота.

#### **Техника наружного поворота при поперечном и косом положении плода**

Как правило, при поперечном и косом положении плода осуществляют поворот на головку. Беременная опорожняет мочевой пузырь, и ее укладывают на жесткую кушетку на спину с согнутыми в коленях ногами. Акушер располагает руки на головке и тазовом конце, головку смещает ко входу в таз, а тазовый конец — ко дну матки. Если спинка плода обращена ко входу в таз, то сначала создают тазовое предлежание (чтобы не привести к разгибательному предлежанию головки), а затем поворотом туловища плода на 270° переводят плод в головное предлежание. Наружный поворот по Виганду предполагает одновременное воздействие на головку и ягодицы, руководствуясь исключительно легкостью перемещения, без учета позиции плода, последний постепенно переводят в продольное положение. Переведение плода из поперечного в косое положение выполняют при помощи отдельных движений руки, напоминающих удары пальцев по затылку.

При выполнении указанных технических приемов плод после поворота оказывается в переднем виде. При такой технике плод, сохраняя правильное членорасположение и форму овоида, остается в положении сгибания, что наиболее благоприятно для вращения его в полости матки.

Недостатки наружного поворота плода при выжидательной тактике ведения беременности — возможность преждевременного разрыва плодного пузыря и начало родов до запланированной попытки осуществления этой процедуры. Риск осложнений при наружном повороте уменьшается, так как процедура происходит непосредственно в родовом отделении с непрерывным мониторингом состояния плода.

#### **ОСЛОЖНЕНИЯ ПРИ НАРУЖНОМ АКУШЕРСКОМ ПОВОРОТЕ**

Наиболее частые осложнения при наружном акушерском повороте — ПОНРП, дистресс плода, разрыв матки. В случае осторожного и квалифицированного выполнения внешнего поворота плода на головку частота осложнений не превышает 1%.

В случае развития осложнений показано экстренное КС.

## Наружно-внутренний поворот плода

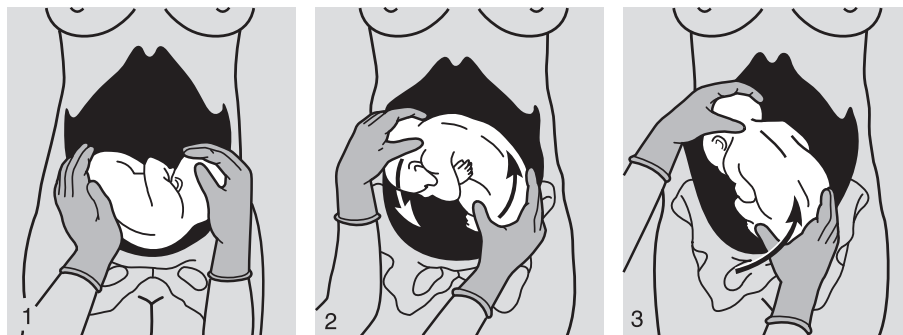
Классический акушерский комбинированный наружно-внутренний поворот плода направлен на изменение неправильного положения плода на продольное. Комбинированный поворот, как правило, производят на ножку.

Классический комбинированный (наружно-внутренний) поворот плода на ножку предполагает действие двух рук, из которых одну вводят в полость матки, вторая способствует повороту снаружи (см. подглаву 57.2).

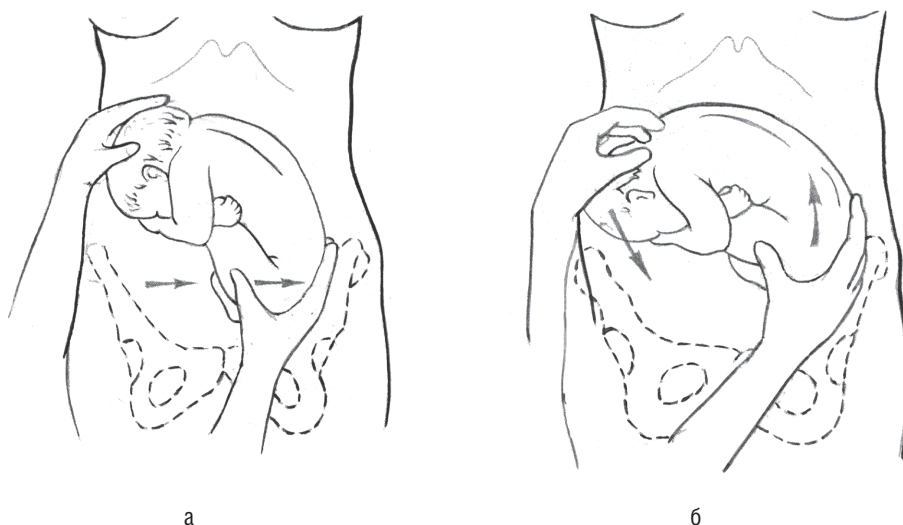
Виды классического акушерского поворота:

- наружно-внутренний классический (комбинированный) — при полном открытии зева шейки матки;
- наружно-внутренний (комбинированный) — при неполном открытии зева матки (по Брекстону Хиксу).

За последние 5 лет не проводили исследований, касающихся выполнения акушерского поворота и оценке его эффективности.



**Рис. 56.1.** Наружный профилактический поворот плода: 1 — на головку при поперечном положении плода; 2 — на головку при поперечном положении плода по Архангельскому; 3 — на головку при тазовом предлежании плода



**Рис. 56.2.** Техника наружного акушерского поворота: а — правая рука отводит тазовый конец, левая захватывает головку, сохраняя ее в согнутом положении; б — смещение ягодиц вверх, головки вниз

**СПИСОК РЕКОМЕНДУЕМОЙ ЛИТЕРАТУРЫ**

1. Акушерство: Учебник / Под ред. Г.М. Савельевой. — 2-е изд., перераб. и доп. — 2007. — 512 с.
2. Акушерство: Учебник / Под ред. В.Е. Радзинского. — М.: ГЭОТАР-Медиа, 2008. — 904 с.
3. Малиновский М.С. Оперативное акушерство. — М.: Медицина, 1974. — 416 с.
4. Руководство к практическим занятиям по акушерству: Учебное пособие / Под ред. В.Е. Радзинского. — М.: ГЭОТАР Медиа, 2007. — 656 с.
5. Сидорова И.С., Кулаков В.И., Макаров И.О. Руководство по акушерству: Учебное пособие. — М.: Медицина, 2006. — 240 с.
6. External cephalic version for breech presentation at term (Review) / Hofmeyr G.J., Kulier R. // Cochrane Database Syst Rev. — 2012, The Cochrane Collaboration. Published by John Wiley & Sons, Ltd.

**56.3. МЕТОДЫ ПРЕРЫВАНИЯ БЕРЕМЕННОСТИ**

В последние годы частота искусственных абортов в России неуклонно снижается, и на 1000 женщин фертильного возраста составила в 2013 г. 24,5, что соответствует европейскому показателю. Тем не менее соотношение родов к абортам в нашей стране около 1:0,5. Кроме того, у подростков до 19 лет аборты были выполнены у 4,6% от их общего числа.

Задачей государственного масштаба надо считать изменение сложившейся диспропорции между частотой использования женщинами эффективных методов контрацепции с одной стороны и искусственных абортов с целью регуляции рождаемости — с другой. Не менее важно с точки зрения сохранения фертильного здоровья нации предоставить женщинам возможность безопасно прервать нежелательную беременность или беременность, требующую ее прерывания по медицинским или социальным показаниям.

В России проблема безопасного аборта еще долго будет актуальной. До сих пор основным методом искусственного прерывания беременности остается хирургический аборт (52,8% в структуре применяемых методов, 2014 г.), несмотря на то что этот метод имеет потенциальный риск травмы матки и внутренних органов, а также повреждения эндометрия и не используется в развитых странах с конца 60-х годов прошлого столетия.

Внедрение наиболее эффективных, уже апробированных в мире, схем применения медикаментозного аборта, расширение показаний для применения комбинации мифепристона и мизопростола (увеличение срока гестации) будет иметь существенный социально-экономический эффект. Медикаментозный аборт следует рассматривать и как резерв в снижении материнской смертности и заболеваемости, а также улучшении репродуктивного здоровья женщины, напрямую связанного со снижением государственных затрат на ведение осложненных беременностей и выхаживание недоношенных новорожденных.

Замена хирургического аборта (дилатация и кюретаж) на медикаментозный позволит снизить частоту ранних и поздних осложнений и будет способствовать сохранению репродуктивной функции женщин и реализации ее в будущем. Отказ (ограничение) от использования дилатации шейки матки и кюретажа — это один из методов первичной профилактики преждевременных родов.

Медикаментозные методы прерывания беременности во II триместре, которые относят к традиционным и в настоящее время не рекомендуют к использованию, — интраамниотическое введение гипертонического раствора и внутривенное введение больших доз окситоцина после амниотомии. Метод интра- или экстраамниотического введения простагландинов также не рекомендован ввиду большого количества осложнений при его использовании.

**КОДЫ ПО МКБ-10**

- 000–008 Беременность с абортным исходом
- 004 Медицинский аборт
- 006 Аборт неуточненный

Российское законодательство поощряет и поддерживает материнство, однако оставляет за женщиной право самостоятельно решать вопрос о вынашивании беременности и рождении детей. Многие женщины откладывают деторождение на более поздний возраст, прерывая нежелательную беременность. При такой ситуации основная медицинская задача — выполнение процедуры с минимальным риском для здоровья и сохранение репродуктивной функции.

**ЗАКОНОДАТЕЛЬНАЯ И НОРМАТИВНАЯ БАЗА ДЛЯ ПРИМЕНЕНИЯ МЕДИЦИНСКОГО АБОРТА**

Федеральный закон от 21 ноября 2011 г. № 323-ФЗ «Об основах охраны здоровья граждан в Российской Федерации».

Приказ Министерства здравоохранения Российской Федерации от 01.11.2012 № 572н «Об утверждении порядка оказания медицинской помощи по профилю “акушерство и гинекология (за исключением использования вспомогательных репродуктивных технологий)”», глава 9, п. 107, 117, 118.

Приказ Минздравсоцразвития России от 3 декабря 2007 г. № 736 «Об утверждении перечня медицинских показаний для искусственного прерывания беременности».

Постановление Правительства Российской Федерации от 6 февраля 2012 г. № 98 «О социальном показании для искусственного прерывания беременности».

Приказ Минздравсоцразвития России 17 мая 2007 г. № 335 «О рекомендуемом образце информированного добровольного согласия на проведение искусственного прерывания беременности при сроке до 12 недель» (зарегистрирован в Минюсте России, регистрационный № 10308 от 11.10.2007 г.).

Приказ Министерства здравоохранения и социального развития РФ от 5 мая 2012 г. № 502н «Об утверждении порядка создания и деятельности врачебной комиссии медицинской организации» с изменениями и дополнениями от 2 декабря 2013 г. (зарегистрирован в Минюсте России, регистрационный № 24516 от 09.06.2012 г.).

Лицензия на медицинскую деятельность при осуществлении специализированной медицинской помощи по акушерству и гинекологии.

Инструкции к лекарственным средствам, зарегистрированным на территории Российской Федерации для медикаментозного прерывания беременности.

Основные принципы безопасного выполнения аборта, по мнению экспертов ВОЗ, — информированность, доступность и качество медицинской помощи при нежелательной беременности.

Важный аспект, снижающий риски при аборте, — этапность оказания данного вида помощи, которая предусматривает необходимые мероприятия перед выполнением аборта, выбор метода выполнения аборта и соблюдение его технологии, ведение восстановительного периода.

**НЕОБХОДИМЫЕ МЕРОПРИЯТИЯ ПЕРЕД ВЫПОЛНЕНИЕМ АБОРТА**

Определение сроков беременности; лабораторное обследование (согласно приказу Минздрава России № 572н); ультразвукографическое исследование (в сроках до 5 нед при хирургическом аборте и до 42 дней аменореи — при медикаментозном); предоставление женщине полной, точной и доступной информации для принятия информированного решения, а также информации о методах прерывания

беременности и предупреждении осложнений; оказание помощи в принятии решения (консультация психолога или другого специалиста по желанию и с согласия женщины).

### СОВРЕМЕННЫЕ ТЕХНОЛОГИИ ПРЕРЫВАНИЯ БЕРЕМЕННОСТИ

К современным методам прерывания беременности, рекомендуемым приказом Минздрава России № 572н, относят в I триместре (до 12 недель) — медикаментозный метод и вакуумная аспирация, во II триместре (13–22 недель) — дилатация и эвакуация и медикаментозный аборт. Прерывание беременности в сроках 13–22 нед происходит по заключению врачебной комиссии при наличии медицинских или социальных (изнашивание) показаний. Метод прерывания беременности выбирают на основе информирования женщины о преимуществах и недостатках всех методов и с учетом ее предпочтений.

Описание технологий прерывания беременности приведено ниже в соответствии с рекомендациями ВОЗ (2012).

## Методы прерывания беременности в I триместре

### МЕДИКАМЕНТОЗНЫЙ АБОРТ

Медикаментозный аборт в ранние сроки выполняют с использованием комбинации мифепристона (200 или 600 мг) и мизопростола (400–800 мкг однократно или повторными дозами в зависимости от срока беременности) как наиболее отвечающим условиям безопасности и требованиям к эффективности и приемлемости (уровень А) (табл. 56.2). Эффективность метода составляет 96–98%.

**Таблица 56.2.** Современные схемы медикаментозного аборта в I триместре (до 12 недель беременности), имеющие доказанную эффективность

Режимы	Сроки	Уровень доказательности	Настоятельность рекомендаций
Мифепристон 200 мг орально Мизопропростол 400 мкг орально через 36–48 ч	До 49 дней	A	Высокая
Мифепристон 600 мг орально Мизопропростол 400 мкг орально через 36–48 ч	До 49 дней	A	Высокая
Мифепристон 200 мг орально Мизопропростол 800 мкг вагинально (или под язык, или буккально) через 36–48 ч	50–63 дня	A	Высокая
Мифепристон 200 мг орально Мизопропростол 800 мкг вагинально через 36–48 ч и далее по 400 мкг вагинально или под язык каждые 3 ч до 4 доз	63–84 дня	B	Низкая

В Российской Федерации в соответствии с приказом Минздрава России № 572н и инструкциям к препаратам, содержащим действующее вещество мифепристон, зарегистрированным Росздравнадзором, разрешены технологии с использованием доз мифепристона 200 и 600 мг.

Показания в РФ:

- нежелательная маточная беременность сроком до 6 нед (до 42 дней от первого дня последней менструации);
- желание пациентки прервать беременность медикаментозным способом.

Согласно зарубежным руководствам, методика может быть использована в I триместре в сроках до 84 дней аменореи (12 недель беременности), при этом

рекомендовано выполнение аборта в амбулаторных условиях в сроках до 63 дней аменореи, а в сроках 64–84 дня — в условиях стационара.

Противопоказания (абсолютные):

- подозрение на внематочную беременность;
- индивидуальная непереносимость мифепристона и/или мизопростола;
- наследственные порфирии;
- острая или хроническая печеночная или почечная недостаточность.

Кроме того, инструкции содержат относительные противопоказания к использованию препаратов, которые следует учитывать при их назначении.

### Методика

При аменорее до 42 дней принимают мифепристон в дозе 200 или 600 мг (1 или 3 таблетки по 200 мг в соответствии с инструкциями к препаратам) однократно внутрь под контролем врача. За пациенткой наблюдают в течение 1–1,5 часов. Через 36–48 ч осматривают пациентку, и, если аборт не произошел, с целью усиления эффекта мифепристона назначают мизопростол в дозе 400 мкг (2 таблетки по 200 мкг) однократно внутрь. Врач наблюдает за пациенткой в течение 1–1,5 часов после приема препарата, после чего ее отпускают домой.

Контролируют эффективность прерывания беременности (клиническое обследование, УЗИ или определение  $\beta$ -ХГЧ количественным методом) через 10–14 дней после приема мифепристона. Оценивают общее состояние, проводят гинекологический осмотр, УЗИ. Эффективность метода оценивают на основании констатации положительного исхода, подтвержденного клиническим обследованием и УЗИ (отсутствие плодного яйца в матке на 10–14-е сутки).

Эвакуация плодного яйца и тканей гестации из полости матки происходит постепенно, на протяжении нескольких дней (и даже недель), и в большинстве случаев во время контрольного УЗИ в полости матки визуализируется то или иное количество детрита (кровь, мелкие сгустки крови, фрагменты хориальной ткани), что не является признаком неполного аборта и не служит показанием для инструментальной ревизии полости матки. Выполнение доплерографии в этих случаях необосновано и не рекомендовано.

Если подтвердить факт прерывания беременности с помощью УЗИ не удастся, необходим анализ крови на  $\beta$ -ХГЧ количественным методом (не ранее 14 дня от момента приема мизопростола). При завершеном аборте его уровень составляет менее 1000 ЕД. Допустимо определение  $\beta$ -ХГЧ в качестве альтернативы УЗИ. После подтверждения прерывания пациентка выбывает из-под наблюдения. Женщинам с продолжающейся беременностью предлагают и выполняют хирургический аборт (вакуумная аспирация). Женщинам с неразвивающейся беременностью (незавершенным абортом, т.е. при задержке плодного яйца в полости матки) предоставляют выбор: подождать еще неделю до завершения аборта с назначением дополнительно 2 таблеток по 200 мкг мизопростола (общая доза 400 мкг) внутрь или хирургическое завершение аборта. Если при первом варианте тактики через неделю аборт все еще не произошел, предлагают хирургическое его завершение. Выполнение гистероскопии не показано и не рекомендовано, поскольку удаление остатков плодного яйца происходит рутинной вакуумной аспирацией. Вакуумная аспирация может быть выполнена также в случае желания пациентки завершить процесс при длительных мажущих кровянистых выделениях.

Медикаментозное прерывание беременности в сроках от 49 до 84 дней аменореи выполняют с использованием больших доз мизопростола и других путей введения, что обеспечивает сохранение эффективности метода на уровне 96–98%. Клиническое ведение аборта в этих сроках не отличается от изложенного выше.



### Побочные эффекты

После приема препаратов может быть чувство дискомфорта, слабость, головная боль, обморочное состояние, головокружение (суммарно менее 25%), тошнота (36–67%), рвота (14–26%), повышение температуры тела (4–37%), диарея (8–23%). Как правило, проявления бывают незначительными и быстро проходящими, что в большинстве случаев не требует врачебного вмешательства. Допустима симптоматическая терапия.

### Осложнения

*Болевой синдром* (10%). Рекомендован прием ненаркотических анальгетиков (нестероидные противовоспалительные средства, спазмолитики) в разовых дозировках однократно внутрь.

*Кровотечение* (0,3–2,6%). При кровотечении (более двух прокладок «макси» в час на протяжении 2 ч) требуется хирургический гемостаз (вакуумная аспирация) с последующей медикаментозной терапией, интенсивность которой зависит от состояния пациентки.

*Неполный аборт*, задержка отслоившегося плодного яйца в матке (1,4–2,9%). Возможно повторное использование мизопростола и динамическое наблюдение (при отсутствии выраженного кровотечения или признаков инфицирования). При отсутствии эффекта выполняют вакуум-аспирацию.

*Продолжающаяся беременность* (0,7–1,1%). Поскольку имеющиеся данные ограничены и не позволяют сделать окончательные выводы относительно влияния препаратов (мизопростола) на будущего ребенка, рекомендовано прерывание беременности, развивающейся после медикаментозного аборта.

*Гематометра* (2–4%). Лечебные мероприятия заключаются в назначении спазмолитиков, утеротоников или мизопростола в дозе 400 мкг (2 таблетки).

*Инфекционные осложнения* (0,09–0,5%) обусловлены в основном обострением хронической инфекции (хламидийной, гонорейной), имевшейся до наступления беременности и ее прерывания. Лечение проводят в соответствии с общепринятой тактикой. В случае возникновения инфекции на фоне остатков плодного яйца показано их удаление вакуумной аспирацией.

*Аллергические реакции* (менее 0,2%) в единичных случаях. Применяют антигистаминные средства в стандартных дозировках.

### ВАКУУМНАЯ АСПИРАЦИЯ

Вакуумная аспирация предполагает эвакуацию содержимого полости матки через пластиковые канюли, которые подсоединены к источнику вакуума (мануальному или электрическому аспиратору) в сроках до 12 нед беременности, при этом дополнять ее кюретажем матки не рекомендовано. Расширение канала шейки матки и выскабливание, если его еще используют для прерывания беременности, должно быть заменено вакуумной аспирацией (уровень В, настоятельность рекомендаций — высокая). В настоящее время метод используют в сроках до 12 недель (за рубежом — амбулаторно).

Вопрос об обезболивании решают совместно с женщиной после предоставления ей необходимой информации. Предпочтение следует отдавать комбинированному методу, включающему вербальную поддержку, предоставление анальгетиков, седативных средств, при необходимости нейролептиков в сочетании с парацервикальной блокадой 0,5–1% раствором лидокаина или другого анестетика. Такой метод позволяет женщине оставаться в сознании, контактировать с врачом и пред-

полагает меньший риск, а также отсутствие необходимости участия анестезиолога в выполнении процедуры и возможность проведения ее в амбулаторных условиях.

**Показания:**

- прерывание непланируемой беременности в I триместре;
- неразвивающаяся и патологическая беременность в сроке до 12 недель.
- неполный самопроизвольный выкидыш (начавшийся выкидыш, аборт в ходу, септический аборт);
- задержка элементов плодного яйца при ранее выполненной процедуре хирургического или медикаментозного аборта (неполный аборт).

**Противопоказания:**

- маточная беременность сроком 12 недель и более;
- острые и подострые воспалительные заболевания женских половых органов;
- острые воспалительные процессы любой локализации;
- острые инфекционные заболевания.

### Методика

После бимануального исследования, обработки шейки матки и влагалища раствором антисептика, парацервикальной блокады в матку вводят канюлю необходимого диаметра и с ее помощью измеряют длину полости матки (с помощью меток, расположенных на канюле). Если канал шейки матки не пропускает канюлю, его следует расширить (механическими расширителями). В случае если заранее предполагается расширение шейки матки, то используют средства для подготовки шейки матки (палочки ламинарии или мифепристон в дозе 200 мг за сутки до вмешательства или мизопростол в дозе 400 мкг за 2–3 часа до вмешательства). Подготовку шейки матки проводят перед хирургическим прерыванием беременности у первобеременных женщин во всех сроках, а у повторнобеременных — после 8 нед и при имеющихся аномалиях шейки матки (врожденных или приобретенных в результате оперативных вмешательств или травм).

Аспиратор подсоединяют к канюле и удаляют содержимое матки, осторожно передвигая канюлю в матке возвратно-поступательными движениями, вращая на 180 °С.

Процедура может быть гораздо более быстрой, чем дилатация и кюретаж, и она оканчивается, когда в канюле появляется розовая пена без ткани, ощущается шероховатость при перемещении канюли и матка сокращается вокруг канюли.

После завершения процедуры проводить контрольный кюретаж матки не следует. Обследуют аспирированную ткань на присутствие продуктов зачатия, чтобы убедиться в полном удалении тканей гестации. Продукты зачатия включают ворсинки хориона, плодные оболочки и части плода (после 9 недель). Отсутствие ворсинок хориона может указывать на эктопическую беременность, а их недостаточный объем — на неполное удаление тканей. В сомнительных случаях можно выполнить УЗИ. После того как врач убедился, что все ткани гестации удалены, убирают инструменты и пациентку переводят в палату.

### Осложнения

*Неполная аспирация содержимого матки* (менее 2%) требует повторной процедуры и, как правило, введения антибиотиков.

*Перфорация тела или шейки матки* (0,02–0,03%). Необходимо принять надлежащие меры, включающие лапароскопию.

*Инфекции органов малого таза* (0,1–0,9%). Инфекционные осложнения развиваются преимущественно на фоне недиагностированной хронической инфекции. Лечение общепринятое.

*Кровотечение* (0,1–0,25%). Лечение кровотечения зависит от его причины и тяжести и может включать повторную аспирацию, введение утеротонических средств.

*Острая гематометра.* После подтверждения диагноза при УЗИ выполняют повторную аспирацию и вводят утеротоники.

**Дилатация и кюретаж** для прерывания беременности в сроках до 12 нед в настоящее время не рекомендованы к использованию международными экспертами и приказом Минздрава России № 572н и подлежат исключению из повседневной клинической практики.

## Методы прерывания беременности в поздних сроках

Для прерывания беременности сроком более 12 недель рекомендован как хирургический (дилатация и эвакуация, уровень А), так и медикаментозный (мифепристон в комбинации с мизопростолом) методы (уровень А). Лечебно-профилактические учреждения должны предлагать хотя бы один, а лучше оба метода (уровень В, настоятельность рекомендаций высокая).

### МЕДИКАМЕНТОЗНЫЙ АБОРТ В ПОЗДНИХ СРОКАХ

Показания и противопоказания те же, что и в I триместре.

#### Методика

Для прерывания беременности позднего срока (13–22 недели) используют мифепристон в дозе 200 мг (1 таблетка) однократно внутрь под контролем врача. Динамическое наблюдение за пациенткой необходимо в течение 24–48 часов. Через 24–48 ч осматривают пациентку, и, если аборт не произошел, с целью усиления эффекта мифепристона она принимает мизопростол в дозе 400 мкг внутрь или 800 мкг однократно во влагалище, затем мизопростол вводят повторно по 400 мкг вагинально или сублингвально каждые 3 часа (максимальное число доз — 4; уровень В, настоятельность рекомендаций — высокая). Врач наблюдает за пациенткой до изгнания плода. После медикаментозного аборта во II триместре рутинное хирургическое выскабливание полости матки не требуется (уровень В). Его следует проводить только в том случае, когда есть клинические подтверждения неполного аборта.

#### Эффективность и безопасность

При использовании комбинированного режима средний интервал между началом стимуляции и абортом составляет 5,9–6,6 часов. Положительный эффект достигается в среднем в 97–98% случаев.

Если аборт не происходит в течение 24 часов, мифепристон и мизопростол вводят повторно. Если аборт не происходит в течение двух суток, используют третью дозу. Более целесообразным подходом следует считать выполнение дилатации и эвакуации.

Медикаментозный аборт и дилатация и эвакуация по показателям приемлемости, уровню удовлетворенности и частоте осложнений статистически значимых различий не имеют.

#### Побочные эффекты и осложнения

*Боли* обусловлены сокращениями матки, необходимыми для изгнания плода. Уменьшению дискомфорта способствуют получение информации и обезболивающих средств. Нестероидные противовоспалительные препараты можно принимать одновременно с мизопростолом. Они не изменяют действия препаратов и не

вливают на скорость эвакуации продуктов зачатия. Некоторым женщинам могут потребоваться наркотические обезболивающие препараты или парацервикальная блокада.

*Повышение температуры и озноб* достаточно распространены и возникают после введения мизопростола, но не свидетельствуют об инфекции. Они исчезают спустя 24 ч после приема последней дозы мизопростола.

*Тошнота, рвота, диарея* объяснимы стимулирующим воздействием мизопростола на желудочно-кишечный тракт. Для купирования симптомов используют симптоматическую терапию.

*Головокружение, головную боль* купируют приемом анальгетиков и предоставлением пациентке удобного положения.

*Кровотечение* — ожидаемый побочный эффект и, как правило, не бывает чрезмерным. Обильное кровотечение (более 500 мл) встречается с частотой около 0,7%.

*Неполный аборт* связан с длительной задержкой плаценты, является наиболее распространенной причиной обильного кровотечения (8–19%). В этом случае требуется инструментальное удаление остатков плаценты.

*Разрыв матки* при медикаментозном аборте во II триместре встречается редко, однако такой риск есть (1 случай на 1000 вмешательств) и обычно возникает при необходимости завершения процедуры хирургическим вмешательством.

*Инфекция* бывает редким осложнением.

## ДИЛАТАЦИЯ И ЭВАКУАЦИЯ

Дилатация и эвакуация предполагает одномоментную эвакуацию содержимого полости матки с помощью абортных щипцов после предварительного расширения шейки матки с использованием медикаментозных средств, механических или осмотических расширителей в сроках от 13 полных недель и более (до 22 недель).

Показания:

- беременность в сроках 13–22 недели;
- показания для прерывания беременности в соответствии с действующим законодательством.

Противопоказания:

- острый гнойный цервицит или эндометрит;
- острые инфекционные заболевания.

## Методика

### Подготовка шейки матки (дилатация)

Руководящий принцип в осуществлении дилатации и эвакуации — достаточное расширение шейки матки, которое бы позволило удалить относительно крупные и окостеневшие части плода и минимизировать риск травмы. Предпочтение следует отдавать осмотическим расширителям и/или лекарственным препаратам, что обусловлено меньшим риском травматизации шейки матки и перфорации матки, чем механическое расширение. Эффективно вагинальное, трансбуккальное или пероральное введение 400 мкг мизопростола за 3–4 ч до выполнения процедуры или пероральный прием 200 мг мифепристона за 36 часов.

### Прекращение жизнедеятельности плода

Как правило, этот этап необходим при прерывании беременности сроком более 18 нед. Для этого используют хлорид калия или дигоксин за 24 часа до начала процедуры.

### Эвакуация

После обработки влагалища антисептическим раствором, парацервикальной блокады раствором лидокаина накладывают пулевые щипцы и низводят шейку

матки вниз ко входу во влагалище. Вводят абортцанг в цервикальный канал так, чтобы его бранши раскрывались в вертикальном направлении в сторону передней и задней стенок матки (не в горизонтальном), захватывают части плода щипцами и потягивают вниз (в сторону пола), вращая на 90°. Действовать следует осторожно, стараясь не травмировать матку. Если не удастся извлечь плод в течение 5–7 минут, то выполняют УЗИ и вводят утеротонические средства (мизопростол в дозе 400–600 мкг перорально, трансбуккально или сублингвально) или метилэргоновил<sup>®</sup> (метергин<sup>®</sup> по 0,2 мг перорально или внутримышечно) или окситоцин в дозе 200 ЕД в 500 мл изотонического раствора натрия хлорида внутривенно. Спустя 2–4 часа возобновляют процедуру.

После извлечения плода и его элементов может понадобиться вакуум-аспирация для полного завершения процедуры. Однако этот этап не является обязательным в случае, если все ткани удалены.

Необходимо обследовать все удаленные ткани и убедиться в их полной эвакуации. Если нет полной уверенности, прибегают к помощи УЗИ.

### Осложнения метода

*Избыточная кровопотеря* (более 500 мл) может возникнуть вследствие травмирования матки или шейки, неполного завершения процедуры или недостаточного сокращения матки. Частота составляет не более 0,9%, из них необходимость в переливании крови возникает у менее чем 1% женщин, повторное хирургическое вмешательство — в 0,05–0,4% случаев. Риск кровотечения растет с увеличением срока беременности. Подходы к снижению кровопотери включают применение препаратов, стимулирующих сокращение матки, таких как окситоцин или производные спорыньи.

*Перфорация матки* (0,2–0,4%) зачастую сопровождается повреждением кишечника, кровотечением. Для устранения этого осложнения, как правило, требуется лапаротомия. Рутинное применение ультразвукового контроля способствует снижению частоты возникновения случаев перфорации.

*Инфекционные осложнения* (0,8–2%). При развитии воспалительных осложнений лечебная тактика соответствует общепринятым протоколам.

Уровень серьезных *осложнений анестезиологического пособия* оценивают как 0,72 на 100 абортот при общей анестезии и 0,31 на 100 абортот при местной анестезии. С целью снижения осложнений следует отдавать предпочтение средствам местной анестезии, вводимой пара- или интрацервикально в сочетании с пероральным введением нестероидных противовоспалительных препаратов, наркотических средств и анксиолитиков.

Сравнение метода дилатации и эвакуации со стимуляцией родовой деятельности путем интраамниотического введения гипертонического раствора натрия хлорида или простагландина F<sub>2</sub>-α показало, что дилатация и эвакуация связаны с меньшим относительным риском, который составил соответственно 1,9 (95% ДИ 1,2–3,1); 2,6 (95% ДИ 1,9–3,6) и 5,7 (95% ДИ 2,1–15,3). Дилатация и эвакуация во II триместре безопаснее, быстрее и экономически эффективнее, чем существовавшие ранее методики стимуляции.

В целом риск смерти повышается в 10 раз при выполнении аборта в поздних сроках, причем он прогрессивно возрастает с увеличением гестационного возраста.

### ВЕДЕНИЕ ВОССТАНОВИТЕЛЬНОГО ПЕРИОДА ПОСЛЕ АБОРТА

#### Сроки контрольного визита

После вакуумной аспирации необходимости в контрольном визите нет (уровень В). Однако, если женщина желает посетить врача, такая возможность должна быть ей предоставлена (уровень D). В российской практике обычно назначают

контрольный осмотр через 7 дней после аборта (кюретажа). Сроки контрольного визита после медикаментозного аборта зависят от темпов опорожнения полости матки от тканей гестации и не должны быть ранее 10–14-х суток во избежание гипердиагностики неполного аборта. После прерывания беременности в поздних сроках контрольный осмотр проводит врач амбулаторного звена через 9–15 дней после выписки.

### **Профилактика инфекционных осложнений**

В настоящее время практика рутинной антибиотикопрофилактики при хирургическом аборте независимо от срока — общепринятая и действенная мера, снижающая частоту инфекционных осложнений в 2 раза (уровень А).

Профилактическая антибиотикотерапия при медикаментозном аборте по рекомендации Королевского колледжа акушеров-гинекологов (RCOG, 2011) имеет доказательный характер (уровень С), по крайней мере у женщин высокого риска по развитию инфекционных осложнений.

#### **Рекомендованные схемы**

Для женщин, не обследованных на ИППП, азитромицин в дозе 1 г внутрь в день аборта, а также метронидазол по 1 г ректально или 800 мг внутрь до или во время аборта, или доксициклин по 100 мг перорально два раза в день в течение 7 дней, начиная со дня аборта, а также метронидазол по 1 г ректально или 800 мг внутрь до или во время аборта.

Для женщин, у которых не выявлено хламидийной инфекции, метронидазол по 1 г ректально или 800 мг внутрь до или во время аборта.

### **ПРОФИЛАКТИКА ПОВТОРНОЙ НЕЖЕЛАТЕЛЬНОЙ БЕРЕМЕННОСТИ**

Профилактику повторной нежелательной беременности и выбор метода контрацепции необходимо обсудить во время консультации еще перед абортом. Метод контрацепции должна выбрать сама женщина на основании информации, предоставленной врачом. После неосложненного аборта можно применять любой метод. Рекомендуют раннее начало использования планового метода контрацепции (гормональные контрацептивы — в день выполнения аборта, при медикаментозном аборте — в день приема мифепристона, внутриматочная спираль — сразу после завершения манипуляции при хирургическом аборте, между 9 и 15 днем после приема мифепристона — при медикаментозном аборте).

Женщина, перенесшая аборт, уже находится в группе риска по незапланированной беременности, поэтому крайне важно проводить консультирование таким образом, чтобы обеспечить ее именно надежным методом контрацепции. В России, как и во всем мире, большая часть абортов — повторные, что определяет актуальность их профилактики наиболее эффективными современными методами. 57% женщин России от 20 до 40 лет не планируют беременность в ближайшие 3–5 лет и более, поэтому более рационально не предлагать им короткодействующие методы контрацепции.

Незапланированная беременность может быть последствием неправильного применения контрацепции. 7 из 10 женщин, использующих оральную контрацепцию, как минимум 1 раз в месяц забывают принять таблетку, и 5 из 10 (половина) пропускают 2 таблетки и более. Повысить эффективность и снизить риск пропуска гормональных контрацептивов, а значит увеличить продолжительность и правильность соблюдения приема можно с помощью консультирования по режимам использования гормональной контрацепции.

Только постоянное и правильное применение контрацепции — ключ к уменьшению случаев незапланированной беременности и сохранению женского репродуктивного здоровья. Оба этих фактора успешно контролируются при выборе

контрацептивов пролонгированного действия, например влагалищного кольца или подкожного имплантата.

### Имплантат

Одноержневой рентгенконтрастный имплантат с этоноргестрелом помещен в иглу стерильного одноразового аппликатора, вводят его непосредственно под кожу плеча. Один имплантат остается под кожей в месте введения в течение 3 лет, во время которых он обеспечивает высокую эффективность контрацепции. Особенность строения имплантата — сложная система мембран, которая позволяет дозированно и очень равномерно выделяться строго определенному количеству этоноргестрела.

Основной механизм действия — подавление овуляции. Овуляция подавляется на протяжении всего периода применения имплантата. Имплантат — длительно действующее контрацептивное гормональное средство с обратимым действием. Удаляют имплантат не позже чем через 3 года со дня введения. Женщину необходимо проинформировать о возможности удаления имплантата в любое время по ее желанию. После удаления имплантата немедленное введение другого имплантата приведет к продолжению контрацептивной защиты. Отличительная особенность имплантата с этоноргестрелом — крайне высокая эффективность метода, которая не зависит от правильности его применения. Это обстоятельство особенно важно для женщин, уже перенесших один или несколько аборт. Контрацептивная эффективность имплантата составляет 0,05 как при типичном, так и при абсолютно правильном применении, и является самой высокой среди всех гормональных контрацептивов.

Сроки введения имплантата после аборта или выкидыша:

- I триместр: имплантат должен быть введен в день выполнения аборта или в течение 5 дней после аборта или выкидыша в I триместре;
- II триместр: имплантат должен быть введен между 21 и 28 днями после аборта или выкидыша во II триместре.

При правильном введении имплантата дополнительный метод контрацепции не требуется. При отклонении от рекомендованного периода введения имплантата следует предупредить женщину о необходимости применения барьерного метода контрацепции в течение 7 дней. Если в течение этого периода были половые контакты, следует исключить беременность.

### Внутриматочные средства (ВМС)

К наиболее эффективным и современным ВМС относится медьсодержащая Соррег Т-СU 380 А («золотой стандарт») и ВМС с левоноргестрелом (LNG).

Т-СU 380А обладает высокой контрацептивной эффективностью — 98,3% (индекс Перля 0,6 при прогнозируемом и 0,8 при фактическом применении). Суммарный срок его использования составляет 10 лет.

Механизм действия ВМС — препятствие наступлению оплодотворения за счет следующих эффектов: уменьшения активности и выживаемости сперматозоидов (добавление меди усиливает сперматотоксический эффект); усиления спермицидного эффекта слизи эндометрия за счет увеличения количества лизоцима и продуктов его распада, обусловленного полиморфноядерной лейкоцитарной инфильтрацией эндометрия в ответ на инородное тело; уменьшения срока жизни яйцеклетки. В случаях оплодотворения яйцеклетки наступлению беременности препятствуют следующие механизмы: усиление перистальтики маточных труб; асептическое воспаление в эндометрии, приводящее к активации фосфатаз, изменению концентрации гликогена, что также нарушает имплантацию яйцеклетки (международными экспертами не поддерживается).

Она представляет собой Т-образное полиэтиленовое устройство длиной 32 мм, содержащее 52 мг левоноргестрела. Ежедневно она выделяет около 20 мкг левоноргестрела, постепенно уменьшая это количество до 10 мкг к концу 5-го года использования. Количество гестагена, поступающего в системный кровоток, в 5 раз меньше, чем при использовании. Низкая концентрация гестагена в крови обеспечивает незначительное количество побочных эффектов.

Длительность контрацептивного действия внутриматочной системы составляет 5 лет. Высокая надежность метода обеспечивается механизмом действия системы — индекс Перля составляет 0,2 как при прогнозируемом, так и при фактическом использовании.

Профилактический курс антибиотиков для предотвращения инфекции органов малого таза перед введением ВМС не рекомендуется (уровень А).

В настоящее время введение ВМС сразу после аборта рассматривают как наилучший способ обратимой пролонгированной контрацепции для предупреждения повторной нежелательной беременности (уровень А).

В отношении ВМС (Т-Си или LNG) рекомендуется их введение в день хирургического аборта (сразу после завершения манипуляции) или между 9 и 14 днем после приема мифепристона (в день контрольного осмотра) — при медикаментозном аборте. Возможно также введение между 3 и 9 днями, если есть уверенность, что аборт произошел. Никакого дополнительного метода контрацепции не требуется.

### **Вагинальное кольцо**

Целесообразно начинать применение комбинированных гормональных контрацептивов (КГК) сразу с 1-го дня после аборта, поскольку наступление овуляции возможно уже на 8–21 день после аборта. У женщин, перенесших прерывание беременности без осложнений, использование КГК после аборта служит надежной профилактикой повторных нежелательных беременностей.

С учетом особенностей течения послеабортного периода предпочтение следует отдавать пролонгированным низкодозированным методам контрацепции. В этом свете еще одним неежедневным методом гормональной контрацепции с высокой приверженностью (меньшим риском нарушения режима применения) и самыми низкими дозами гормонов является гормональное кольцо.

Одно вагинальное кольцо содержит 11,7 мг этоноргестрела (120 мкг этоноргестрела в сутки) и 2,7 мг этинилэстрадиола (15 мкг этинилэстрадиола в сутки). Вагинальное введение имеет значительные преимущества по сравнению с другими способами введения контрацептивных гормонов, включая пероральные и кожные методы.

Эти преимущества, а также применение влагалищного кольца 1 раз в месяц (исключен пропуск таблеток из-за забывчивости) обеспечивают эффективную контрацепцию в сочетании с оптимальным профилем безопасности.

После аборта в I триместре женщина может ввести кольцо сразу после аборта. В этом случае она не нуждается в дополнительных контрацептивных средствах.

После аборта во II триместре женщине рекомендуют ввести кольцо не ранее 4-й недели после аборта во II триместре. Если кольцо установлено в более поздние сроки, то рекомендуют использование дополнительного барьерного метода в течение первых 7 дней. Однако если половые контакты уже были, то перед применением вагинального кольца необходимо исключить беременность или дождаться первой менструации.

### **Накожный пластырь**

Накожный пластырь представляет собой пластырь телесного цвета размерами 4,5×4,5 см и состоит из трех слоев: двух защитных, сделанных из полиэстера, и



одного среднего, содержащего активные компоненты (норэргестромин и этинилэстрадиол). Площадь его контактной поверхности — 20 см<sup>2</sup>. Наружный слой образует защитную пленку, а нижний снимается перед использованием.

Пластырь ежедневно доставляет в кровоток 150 мкг норэргестромина и 20 мкг этинилэстрадиола. В клинических исследованиях пластырь продемонстрировал подавление овуляции, эффективность которого сравнима с оральными контрацептивами, содержащими 35 мкг этинилэстрадиола и 250 мкг норгестимата, метаболитом которого он является. Ежедневного колебания уровня сывороточных гормонов не происходит, хотя сывороточные концентрации гормонов при использовании Эвра значительно выше, чем при использовании вагинального кольца.

По механизму действия и эффективности пластырь аналогичен действию КОК, индекс Перля — менее 1 (однако при типичном использовании достигает 9). Восстановление фертильности после прекращения использования происходит через 6 недель.

Пластырь прикрепляется один раз в неделю в течение 3 недель (21 день) с недельным перерывом. Возможно непрерывное использование пластыря для предотвращения менструальных выделений.

### Комбинированные оральные контрацептивы

Таблетированные формы контрацепции, несмотря на существующие альтернативы, все еще остаются наиболее понятными для женщин. Именно поэтому, если после консультирования женщина настаивает на выборе комбинированных оральных контрацептивов, следует учесть несколько факторов перед назначением препарата:

- безопасность выбранного препарата и его свойства;
- дополнительную эффективность контрацептива (так как женщина, перенесшая аборт, находится в группе риска по незапланированной беременности);
- дополнительные свойства (хороший контроль цикла);
- монофазность — равномерное гормональное влияние за счет одинаковых дозировок эстрогена и гестагена;
- «сильный» гестаген — высокую трансформирующую активность по отношению к эндометрию.

Препараты с формулой натуральных гормонов (17β-эстрадиол и номегэстрола ацетат) могут быть предпочтительнее.

После аборта в I триместре женщина может начать прием КОК сразу же. В этом случае нет необходимости в дополнительном методе контрацепции. После аборта во II триместре женщине следует начать прием препарата между 21-м и 28-м днем после аборта. При более позднем начале приема препарата рекомендовано применять дополнительный барьерный метод контрацепции в течение первых 7 дней приема таблеток. Однако, если после аборта уже были половые контакты, перед началом приема препарата необходимо исключить беременность или дождаться первой менструации.

### СПИСОК РЕКОМЕНДУЕМОЙ ЛИТЕРАТУРЫ

1. Дикке Г.Б., Яроцкая Е.Л., Ерофеева Л.В. Стратегическая оценка политики, программ и услуг в сфере непланируемой беременности, абортов и контрацепции в Российской Федерации. Совместное исследование МЗ и СР РФ и ВОЗ // Проблемы репродукции. — 2010. — № 3. — С. 92–108.

2. Ранние сроки беременности / Под ред. В.Е. Радзинского, А.А. Оразмурадова. — 2-е изд., испр. и доп. — М.: Status Praesens, 2009. — 480 с.

3. Сухих Г.Т., Яроцкая Е.Л. Стратегический подход к решению проблемы непланируемой беременности в России // Совр. мед. технологии. — 2010. — № 5. — С. 96–99.

4. Bellagio consensus recommendations for action to increase access to highly effective, long-acting, reversible contraception. Statement, 2012. [www.astra.org](http://www.astra.org).
5. Dempsey A. Serious Infection Associated With Induced Abortion in the United States // *Clinical Obstetrics and Gynecology*. — 2012. — Vol. 55. — N 4. — P. 888–892.
6. Kapp N., Lohr P.A., Ngo T.D., Hayes J.L. Cervical preparation for first trimester surgical abortion. 2010. <http://www.cochrane.org/>
7. Kulier R. et al. Medical methods for first trimester abortion, 2011. The Cochrane Collaboration <http://www.cochrane.org/>
8. Lievre M., Sitruk-Ware R. Meta-analysis of 200 or 600 mg mifepristone in association with two prostaglandins for termination of early pregnancy // *Contraception*. — 2009. — Vol. 80. — N 1. — P. 95–100.
9. Lohr P.A., Hayes J.L., Gemzell-Danielsson K. Surgical versus medical methods for second trimester induced abortion // *Cochrane Database of Systematic Reviews*, 2008. <http://www.cochrane.org/>
10. Royal College of Obstetricians and Gynaecologists (RCOG). The care of women requesting induced abortion. — London (England), 2011 Nov. — 130 p. (Evidence-based Clinical Guideline; no. 7). <http://www.rcog.org.uk>
11. Russo J.A., Achilles S., DePineres T., Gil L. Controversies in family planning: postabortal pelvic inflammatory disease // *Contraception*. — 2012. — Vol. 87. — N 4. — P. 497–503.
12. Safe abortion: technical and policy guidance for health systems. — 2nd ed. — World Health Organization, Department of Reproductive Health and Research, 2012. <http://www.who.int/>
13. WHO, 2003. Progress in Reproductive health Research № 61.
14. Ågren U.M., Anttila M., Mäenpää-Liukko K. et al. Effects of a monofasic combined contraceptive containing norgestrel acetate and 17- $\beta$  oestradiol compared with one containing levonorgestrel and ethinylestradiol on hemostasis, lipids and carbohydrate metabolism // *Eur. J. Contracept Reprod Health Care*. — 2011 Dec. — Vol. 16. — N 6. — P. 444–457.
15. Thompson K.M., Speidel J.J., Saporta V., Waxman N.J., Harper C.C. Contraceptive policies affect post-abortion provision of long-acting reversible contraception // *Contraception*. — 2011. — Vol. 83. — N 1. — P. 41–47.